

## Susuk: Di antara Penemuan Klinikal dan Amalan Tradisional

*Susuk: Between Clinical Findings and Traditional Practice*

ROSZALINA RAMLI & MASFUEH RAZALI

### ABSTRAK

*Susuk, atau dikenali sebagai 'jarum pesona' dipakai di muka dan bahagian badan yang lain kerana ia dipercayai dapat meningkatkan kecantikan dan keremajaan serta untuk kelihatan 'garang' atau tujuan merawat kesakitan tubuh badan, adalah merupakan amalan yang berdasarkan kepercayaan tradisional. Kebiasaannya, penemuan susuk secara klinikal adalah dengan tidak sengaja dalam pengimejan diagnostik, diagnostik iaitu x-ray atau computed tomography scan (CT scan), prosedur yang dijalankan untuk membantu mendiagnos sesuatu penyakit. Penemuan susuk secara kebetulan ini menimbulkan isu yang perlu dijelaskan. Dalam konteks ini, kami ingin menyelidik penggunaan susuk dan aspek-aspek lain yang berkaitan termasuk membincangkan pandangan Islam mengenai praktis ini. Pencarian sistematik telah dijalankan melalui empat pangkalan data elektronik: Ovid, Scopus, PubMed dan Embase, berdasarkan garis panduan PRISMA-ScR sehingga Jun 2023 menggunakan kata kunci susuk di mana kriteria pemilihan adalah mana-mana artikel yang menerangkan susuk sebagai jarum lurus tanpa menghadkan masa penerbitan. Sejumlah 31 artikel telah dimasukkan dalam kajian skop ini. Kajian ini memberikan maklumat yang relevan dan berpotensi untuk memperkayakan pemahaman tentang susuk dan pengetahuan dalam pelbagai bidang seperti antropologi budaya, sains perubatan dan agama, serta mempromosikan dialog antara bidang ini.*

*Kata kunci: Amalan tradisional; pantang larang; pergigian; pengimejan diagnostik; perubatan; susuk*

### ABSTRACT

*Susuk, or known as charm needle is worn on the face and other parts of the body because it is believed to enhance beauty and youthfulness, and even to convey a 'fierce' appearance or to alleviate bodily pain of which the practice is rooted in traditional beliefs. The clinical detection of susuk is often incidental during diagnostic imaging procedures like X-rays or computed tomography scans (CT scans), which aid in diagnosing medical conditions. The inadvertent discovery of susuk raises pertinent issues necessitating clarification. In this context, we aim to investigate the use of susuk and other related aspects, including discussing the Islamic perspective on this practice. A systematic search was conducted across four electronic databases: Ovid, Scopus, PubMed, and Embase, based on PRISMA-ScR guidelines until June 2023 using the keyword "susuk," where the selection criteria encompass any articles describing susuk as straight needles without limiting the publication date. A total of 31 articles were included in this scoping study. This study provides relevant information and has the potential to enrich the understanding of susuk and knowledge in various fields such as cultural anthropology, medical science, and religion, promoting a dialogue among these fields.*

*Keywords: Traditional practices; taboo; dental; diagnostic imaging; medicine; susuk*

### PENGENALAN

Susuk ditakrifkan sebagai suatu bendasing yang dimasukkan ke dalam tubuh dengan cara tertentu untuk tujuan tertentu yang biasanya melibatkan amalan ilmu hitam (Asaari et al. 2017). Ia dipercayai dapat meningkatkan atau memelihara kecantikan pemakainya, memberi kesan awet muda, berkarisma, kelihatan garang, mengukuhkan kesihatan atau membawa kejayaan dalam perniagaan atau kerjaya atau untuk memberi kekebalan fizikal kepada si

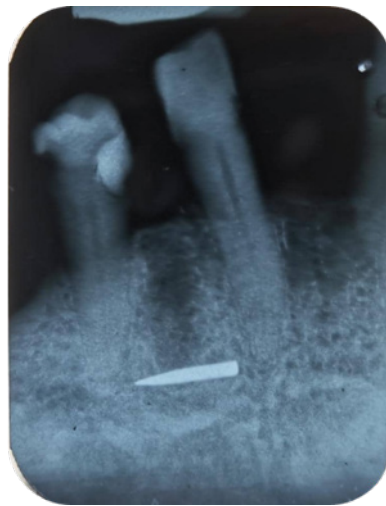pemakai (Soo & Singh 1972). Susuk juga dikatakan boleh melegakan sakit kepala, sakit sendi, sakit belakang atau sakit perut (Muah 2019). Dalam istilah perbomohan, jenis-jenis susuk termasuklah susuk pengasih, susuk ayat, pemanis, seri wajah, penyeri diri, pelaris diri, pelaris perniagaan, penarik batin, pemikat umum, payudara, pulih dara, penunduk, pendinding diri, suara merdu, kelamin suami isteri, pasak tenaga batin, pengikat kasih, luruh badan, mandi susuk, penyeri dan ibu segala susuk (Siti Meriam Elias 2008a).

Amalan memasukkan susuk adalah kepercayaan tradisional, yang berkaitan dengan amalan khurafat dan lazimnya dijumpai di rantau Asia Tenggara, terutamanya di Malaysia (Nambiar et al. 2008), Singapura (Lim et al. 2005), Indonesia (Rahayuningtyas & Dewi 2020) dan Brunei (Pande 2011; Shanmuhasuntharam & Ghani 1991). Tapak kemasukan susuk yang paling biasa adalah kawasan wajah kerana wajah adalah lokasi utama kecantikan. Bagaimanapun, penemuan daripada pelbagai pengamal perubatan mendedahkan bahawa susuk juga ditanam di kawasan lain tubuh, seperti di abdomen, belakang, kaki, tangan, payudara dan kawasan alat sulit.

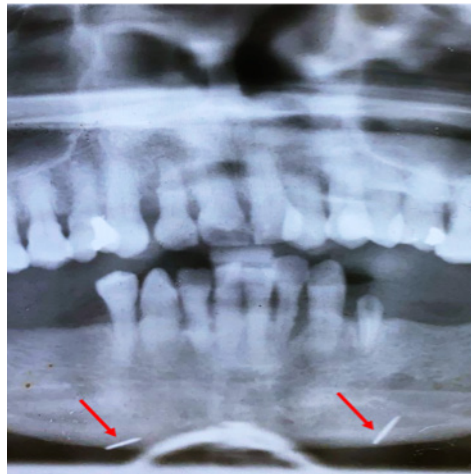
Susuk biasanya berbentuk pin atau jarum, berukuran kira-kira 0.5 mm diameter dan lebih kurang 0.5 hingga 1.0 cm panjang dan dipercayai diperbuat daripada perak atau emas (Loh & Ling 1992). Campuran tembaga pernah dilaporkan dan ini bertujuan untuk meningkatkan kekerasan susuk tersebut (Pothiawala 2012). Namun begitu, terdapat juga bentuk lain seperti azimat berlian dan dibentuk dengan cara potongan berlian biasa.

Dalam bidang perubatan dan pergigian, bendasing yang bersifat *radio-opaque* ini sering ditemui dalam penyiasatan pengimejan diagnostik seperti radiograf atau *computed tomography* (CT)

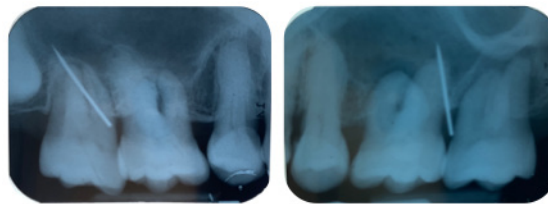
*scan* secara tidak sengaja. Contohnya, apabila seorang pesakit yang mempunyai masalah pergigian yang memerlukan penyiasatan radiograf, tomogram panoramik pergigian atau sebarang radiograf ekstraoral atau intraoral yang lain akan diambil dan bendasing yang berkemungkinan susuk itu akan kelihatan di lokasi di mana ia telah dimasukkan. Rajah 1 dan Rajah 2 menunjukkan imej sinar-x yang berbeza iaitu masing-masingnya adalah periapikal dan tomogram panoramik pergigian daripada dua orang pesakit yang berbeza. Rajah 1 adalah susuk berbentuk jarum besar didapati daripada seorang lelaki India berumur 63 tahun, manakala Rajah 2 menunjukkan dua jarum halus pada bahagian dagu sinar-x daripada seorang wanita Melayu berumur 70 tahun. Walau bagaimanapun, tidak dinafikan juga, terdapatnya kes atau laporan kes di mana satu atau beberapa jarum akupunktur yang dikekalkan yang tertanam di bawah kulit mungkin juga kelihatan serupa dengan jarum pesona, namun ia cenderung lebih panjang dengan panjang antara 7 – 200 mm (Baumler et al. 2021; Lazarow et al. 2017; Xu et al. 2013). Manakala Rajah 3 ialah radiograf periapikal yang diambil daripada seorang lelaki Melayu, yang mempunyai penyakit gusi dan masalah gusi bengkak.



RAJAH 1. Bahan *radiopaque* adalah dikenal pasti sebagai susuk



RAJAH 2. Susuk ditunjuk oleh anak panah berwarna merah



RAJAH 3. Radiograf intra-oral daripada seorang lelaki Melayu berumur 47 tahun, datang ke klinik pergigian kerana mempunyai masalah gusi bengkak, di kawasan gigi geraham atas. Pesakit menafikan keberadaan susuk di bahagian muka beliau.

Pernyataan masalah dalam kajian ini adalah bagaimana kes susuk yang ditemukan secara kebetulan dalam pengimejan diagnostik mempengaruhi praktik perubatan moden dan pandangan masyarakat, serta bagaimana pandangan Islam berkaitan dengan amalan susuk ini dalam konteks kesihatan dan kepercayaan tradisional. Oleh demikian, satu kajian skop ingin dijalankan, bertujuan untuk menentukan jumlah kes yang dilaporkan sejak dahulu sehingga sekarang, dengan mengambil kira umur, etnik dan sebarang simptom yang berkaitan dengan pemakaian susuk.

## METODOLOGI

### STRATEGI CARIAN

Ulasan ini mengikuti metodologi daripada garis panduan Institut Joanna Briggs (JBI) untuk ulasan skop dan dijalankan berdasarkan *Preferred Reporting Items for Systematic Reviews and Meta-Analyses extension for Scoping Reviews (PRISMA-ScR)* (Tricco et al. 2018). Soalan kajian untuk ulasan ini adalah: (i) berapa banyak kes susuk dilaporkan di korpus ilmu? (ii) apakah isu-isu lain yang berkaitan dengan susuk? Strategi carian dilakukan berdasarkan

kata kunci dengan istilah carian berikut: (“susuk” ATAU “*charm needles*” ATAU “*foreign body*” ATAU “jarum pesona” ATAU “jarum karisma”) DAN (“*x-ray*” ATAU “*radiograph*” ATAU “radiografi”). Carian literatur dijalankan sehingga Jun 2023 daripada pangkalan data elektronik berikut: *Ovid (Medline)*, *Scopus*, *PubMed* dan *Embase*. Selain itu, kajian tambahan atau artikel yang diterbitkan dicari secara manual dengan mengimbas senarai rujukan dan mencari kata kunci dalam jurnal-jurnal utama. Carian ini terhad kepada artikel yang diterbitkan dalam bahasa Inggeris atau bahasa Melayu dan tidak terdapat tempoh masa yang ditentukan mengenai tahun penerbitan.

#### PEMILIHAN ARTIKEL KAJIAN

Penyaringan awal terhadap tajuk dan abstrak dilakukan secara bebas oleh seorang penyelidik (M.R.). Senarai rujukan kajian yang dikenal pasti dan artikel ulasan diperiksa bagi kajian tambahan yang mungkin. Rupa sinar-x yang dianggap sebagai susuk oleh pengamal perubatan dan pengarang dalam semua penerbitan adalah dipilih. Penerbitan yang tidak mempunyai perkataan ‘susuk’ atau ‘jarum pesona’ dalam tajuk artikel juga dipilih untuk penilaian lanjut dalam kajian ini. Laporan kes, komunikasi pendek, ulasan serta artikel asal turut disaring. Artikel yang menghuraikan rupa bentuk struktur yang berfilamen dan tidak dianggap sebagai susuk, malah dipanggil ‘gold thread therapy’ dan dianggap sebagai artifak radiologi adalah tidak dimasukkan di dalam kajian skop ini.

#### PENGEKSTRAKAN MAKLUMAT DAN ANALISA

Pengekstrakan maklumat daripada artikel yang dimasukkan telah disusun mengikut tahun penerbitan

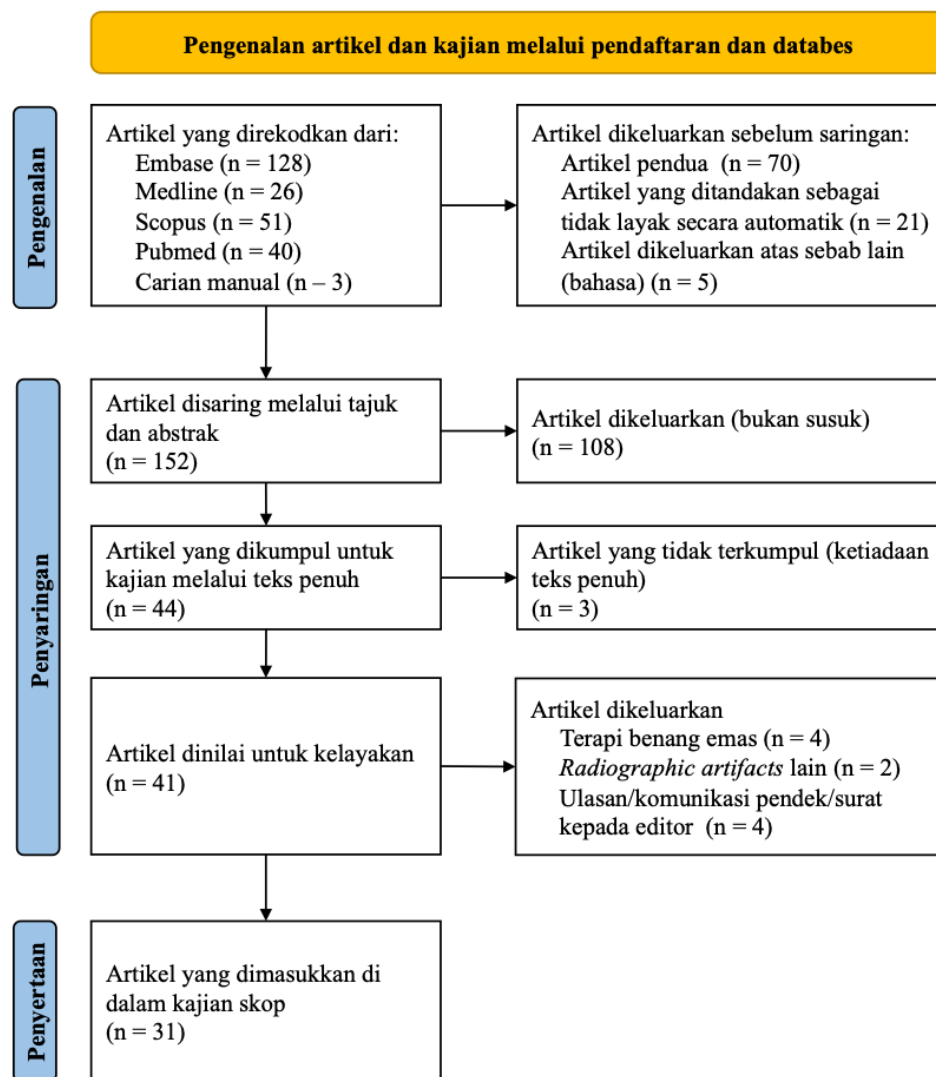
dan negara ke dalam beberapa jadual bukti. Data tersebut awalnya diekstrak oleh penyelidik pertama (M.R.) dan disemak oleh penyelidik kedua (R.R.) untuk memastikan ketepatan. Data yang diambil meliputi butiran penerbitan (penulis pertama, tahun dan negara pengarang utama), jumlah kes dan data demografi dicatatkan. Selain daripada itu, kawasan atau anggota badan dimana susuk ditemui adalah dimasukkan dalam jadual.

## HASIL

### PEMILIHAN ARTIKEL DAN KAJIAN

Strategi carian yang disemak ini menghasilkan 548 rekod daripada empat pangkalan data: *Ovid (Medline)* (n = 26), *Scopus* (n = 51), *PubMed* (n = 40) dan *Embase* (n = 128) sehingga Jun 2023. Selain pangkalan data elektronik, carian manual dijalankan terhadap senarai rujukan melalui sumber-sumber utama dan kajian tambahan yang layak ditambah (n = 3). Daripada ini, sejumlah 70 rekod pendua telah dikeluarkan dan 152 rekod dinilai berdasarkan tajuk dan abstrak.

Selain itu, teks penuh bagi 41 artikel telah diperoleh untuk saringan lanjut terhadap kandungan. Daripada itu, 10 telah dikeluarkan kerana artikel tersebut menerangkan terapi benang emas (n = 4), artifak radiografi lain seperti jarum akupunktur yang patah (n = 2) dan empat lagi daripada artikel-artikel itu adalah ulasan sistematik atau komunikasi ringkas atau surat kepada editor. Akhirnya, sejumlah 31 artikel laporan kes telah dimasukkan dalam ulasan ini, seperti yang direkodkan dalam carta alir terperinci dalam Rajah 4.



RAJAH 4. Carta-alir carian [diadaptasi dari Matthew et al. (2021)]

#### KARAKTER ARTIKEL ATAU KAJIAN

Karakter utama artikel adalah merupakan laporan atau kajian kes ataupun kes bersiri. Jadual 1 menunjukkan laporan kes yang telah dilaporkan oleh para pengamal perubatan dan pergigian dari Malaysia dan sebahagian yang lain adalah dari Asia Tenggara (Jadual 2). Daripada Jadual 1, sebanyak 104 kes dilaporkan di Malaysia dari tahun 2006 sehingga tahun 2023. Selain itu, terdapat juga pelaporan kes dari benua selain daripada Asia Tenggara (Jadual 3). Walaupun terdapat laporan kes daripada negara selain Asia Tenggara, tetapi pesakitnya kebanyakannya adalah berasal daripada negara Asia Tenggara. Kesemua pesakit telah berjumpa pengamal perubatan dan pergigian kerana masalah kesihatan di bahagian badan tertentu, di

mana tidak semestinya berkaitan dengan susuk atau anggota di mana terdapat susuk. Laporan kes berterusan sehingga ke tahun 2023 dan pesakit terdiri daripada pelbagai usia daripada 20-an hingga ke 80-an. Ini menunjukkan golongan muda juga menggunakan susuk. Bilangan susuk yang biasa untuk setiap bahagian tubuh ialah antara 1 hingga 5. Yang terbanyak dilaporkan ialah di bahagian muka di mana terdapat lebih kurang 80 susuk (Nor et al. 2006) manakala bilangan susuk terbanyak ialah 800 susuk yang telah ditunjukkan dalam sinar-x dada dan abdomen seorang wanita Melayu yang dilaporkan di Singapura (Chekenyer et al. 2020). Terdapat penambahan sebanyak tujuh belas artikel berbanding ulasan sistematik yang dijalankan oleh Ghazali and Thaidi (2020).

JADUAL 1. Laporan kes mengenai penemuan susuk secara tidak sengaja dalam bidang perubahan dan pergigian di Malaysia

Pengarang/ tahun penerbitan	Negara pelaporan dibuat	Bilangan kes	Bangsa	Jantina	Umur pesakit (tahun)*	Simptom berkaitan dengan susuk	Anggota badan yang bersusuk	Jumlah susuk (per kes)
Nor et al. (2006)	Malaysia	13 kes	10 Melayu 2 Cina 1 India	10 wanita 3 lelaki	30 - 60	Pelbagai penyakit dalam rahang serta trauma	Muka	1 - 80
Tanjung et al. (2007)	Malaysia	1 kes	1 Cina	1 wanita		Rawatan pergigian biasa	Muka	5
Nambiar et al. (2008)	Malaysia	33 kes	16 Melayu 10 Cina 7 India	23 wanita 10 lelaki	Dari 33 - 69, sebahagian tidak dinyatakan		Sekitar rahang atas dan bawah, pipi dan dahi	1 - 39
Balasundram et al. (2013)	Malaysia	7 kes	3 Cina 2 Melayu 1 India 1 Serani	5 wanita 2 lelaki	35 - 67	Pelbagai penyakit pergigian seperti jangkitan gigi dan luka di muka	Rahang atas dan bawah	1 - 5
Ajura & Lau (2015)	Malaysia	2 kes	Tidak dinyatakan	2 wanita	49 - 65	Ya, sakit di bahagian muka (trigeminal neuralgia)	Bahagian muka	3 - 50 ke atas
Hussin et al. (2016)	Malaysia	1 kes	1 Melayu	1 wanita	66 tahun	Sakit badan Sakit betis	Tapak kaki	Tidak dinyatakan
Kanneppady et al. (2017)	Malaysia	1 kes	1 Cina	1 wanita	38	Tiada	Sekitar muka	11
Varghese et al. (2017)	Malaysia	1 kes	Tidak dinyatakan	1 wanita	41	Tiada	Dagu	1
Garg et al. (2018)	Malaysia	2 kes	Tidak dinyatakan	1 wanita 1 lelaki	50 ke atas	Tiada	Dagu dan rahang bawah	1 - 3
Rampal et al. (2020)	Malaysia	1 kes	1 Melayu	1 wanita	68	Sakit belakang	Belakang	Kurang dari 5 setiap bahagian badan
Tay et al. (2020)	Malaysia	1 kes	1 Melayu	1 lelaki	28	Sakit pipi kiri	Muka	3 di muka 2 di tangan
Rusly et al. (2022)	Malaysia	1 kes	1 Melayu	1 wanita	75	Sakit bahagian punggung, peha kanan dan pelvik	Genitalia	4 susuk di genitalia 10 di muka
Chong et al. (2023)	Malaysia	1 kes	1 Melayu	1 lelaki	35	Tiada kaitan Psikosis	Dada, radiograf diambil atas diagnosis COVID19	80 ke atas

\*umur ketika mendapat rawatan

JADUAL 2. Laporan kes mengenai penemuan susuk secara tidak sengaja dalam bidang perubatan dan pergigian di Asia Tenggara

Pengarang/ tahun penerbitan	Negara pelaporan dibuat	Bilangan kes	Bangsa	Jantina	Umur pesakit (tahun)*	Simptom berkaitan dengan susuk	Anggota badan yang bersusuk	Jumlah susuk (per kes)
Shenoi (1928)	Myanmar	1 kes	India	lelaki	30	Ya, lengan	Lengan	Tidak dinyatakan
Oon (1973)	Singapura	42 kes	25 Cina 14 Melayu 3 India	28 lelaki 14 wanita	21 - 60	Tiada,	Muka (dahi, dagu dan pipi), radiograf diambil kerana kecederaan kepala	1 - 47
Loh and Yeo (1989)	Singapura	12 kes	5 Melayu 2 India 1 Cina 1 Cina/Indonesia 1 Melayu/Arab 1 Melayu/Indonesia 1 India/Muslim	8 lelaki 4 wanita	25 - 65	Hanya 2 kes mempunyai simptom berkaitan dengan susuk	Rahang atau muka di mana susuk dipasak, radiograf diambil sebagai rutin pemeriksaan pergigian	1 - 32
Chao (1997)	Singapura	3 kes	Tidak dinyatakan	3 lelaki	42 - 72	Tiada	Lengan dan kaki serta bahagian anggota badan lain	2 - 35
Lim et al. (2006)	Singapura	1 kes	1 Indian Muslim	1 wanita	67	Tiada	Kepala, radiograf diambil untuk pemeriksaan sakit kepala dan leher	Lebih daripada 20
Teo (2006)	Singapura	1 kes	Indonesia	1 wanita	69	Tiada	Rahang bawah dan dada, radiograf diambil untuk pemeriksaan simptom sakit kepala	Banyak, jumlah yang tepat tidak dinyatakan
Pande (2011)	Brunei	3 kes	2 Cina 1 Melayu	2 wanita 1 lelaki	53 - 85	Tiada kaitan, tetapi sakit di lutut dan belakang	Lutut dan belakang	1 bagi setiap satu kes
Chekenyere et al. (2020)	Singapura	3 kes	2 Melayu 1 Cina	2 wanita 1 lelaki	41 - 55	Sakit kepala, sakit gigi, perut kembung dan sawan	Belakang kepala, atau sekitar rahang atas dan bawah serta toraks, dada dan pelviks	1 - 800
Liu et al. (2020)	Taiwan	1 kes	Indonesian	1 wanita	45	Prurigo nodularis di dahi	Bahagian dahi	1
Rahayuningtyas and Dewi (2020)	Indonesia	1 kes	Tidak dinyatakan	1 wanita	38	Sakit muka	Muka	5
Walianto et al. (2020)	Indonesia	4 kes	Tidak dinyatakan	4 wanita		Rawatan ortodontik (pendakap gigi)	Muka	1-5

\*umur ketika mendapat rawatan

JADUAL 3. Laporan kes mengenai penemuan susuk secara tidak sengaja dalam bidang perubahan dan pergigian dari benua lain

Pengarang/ tahun penerbitan	Negara pelaporan dibuat	Bilangan kes	Bangsa	Jantina	Umur pesakit (tahun)*	Simptom berkaitan dengan susuk	Anggota badan yang bersusuk	Jumlah susuk (per kes)
Bayne and Newlyn (1974)	United Kingdom	1 kes	1 Malay	1 wanita	27	Tiada	Pipi, dahi dan dada. Rutin pemeriksaan pergigian	5
Sharif et al. (2013)	United Kingdom	1 kes	1 Mongolian	Perempuan	15	Tiada	Rahang atas	5
Thapasum F & Mohammed (2014)	India	2 kes	2 Melayu	1 lelaki 1 wanita	32 - 50	Tiada	Sakit gigi dan penyakit gusi	2
Divakar et al. (2016)	Saudi Arabia	1 kes	Tidak dinyatakan	1 wanita	55	Tiada	Sekitar muka	15
Jurkiewicz et al. (2017)	USA	1 kes	Korean	1 wanita	94	Tiada	Muka dan sekitar anggota badan yang lain seperti dada, betis dan kaki, rutin pemeriksaan akibat jatuh	50 ke atas
Hwang et al. (2019)	South Korea	3 kes	Tidak dinyatakan	Tidak dinyatakan	Tidak dinyatakan	Tidak dinyatakan	Sekitar muka dan bibir atas	80 ke atas
Martin and Vlachou (2019)	Canada		Immigran dari Malaysia	1 wanita	58	Sendi pergelangan tangan dan lutut	Susuk berada di sekitar sendi pergelangan tangan dan lutut	Banyak, jumlah yang tepat tidak dinyatakan

\*umur ketika mendapat rawatan



## KERAHSIAAN DAN PANTANG LARANG SUSUK

Kebanyakan pemakai akan menafikan atau mendiamkan diri sahaja apabila ditanya mengenai bendasing tersebut. Hanya sebahagian kecil akan mengakui bahawa bendasing tersebut ialah susuk dan tujuan ia dipakai. Kehadiran susuk dirahsiakan untuk menutup keaiban kerana ia merupakan amalan bertentangan dengan Islam selain daripada bagi memastikan ia berfungsi dengan baik. Dalam kes lain, si pemakai langsung tidak mengetahui kewujudannya sama sekali kerana telah dimasukkan semasa mereka masih pada peringkat kanak-kanak (Ajura & Lau 2015; Sharif et al. 2013).

Haron Daud (2010) dalam penulisannya menerangkan pelbagai jenis susuk bergantung kepada tujuan dan kehendak si pemakai. Jika seseorang itu ingin kelihatan cantik dan sentiasa awet muda, seorang bomoh akan memasukkan susuk berlian ke dalam kulit individu itu. Bagi yang inginkan suara yang lunak dan sedap, susuk dimasukkan ke dalam lidah. Selain daripada itu, bagi yang inginkan kehebatan seksual, susuk ke dalam alat sulit individu itu. Bagi mengekalkan kekuatan badan, bomoh menyelitkan aura ke dalam badan seseorang. Bomoh juga boleh merawat seseorang untuk menguatkan daya batinnya dengan membaca mantra tertentu dan dengan menggunakan objek pepejal seperti seperti paku, syiling atau buah keras.

Pantang larang bagi si pemakai susuk terbahagi kepada pantang makanan dan perbuatan (Din et al. 2016). Larangan mendekati pokok kelor dan memakan buah kelor adalah salah satu daripada larangan tersebut. Pantang terhadap buah kelor yang juga dikenali sebagai *murunggai* dalam Bahasa Tamil atau *Moringa oleifera* juga telah dilaporkan oleh Balasundram et al. (2013). Selain daripada itu, si pemakai susuk dilarang untuk melihat dirinya dalam tempoh 44 hari di cermin selepas proses pemakaian susuk dilakukan (Siti Meriam Elias 2008b). Si pemakai juga dilarang untuk lalu di bawah tali jemuran dan bawah tangga rumah jenis Melayu tradisional (Din et al. 2016). Terdapat juga pantang yang melibatkan tidak boleh bersolat, berpuasa di bulan Ramadhan, bercekek pinggang dan bersiul (Din et al. 2016). Khusus untuk pemakai susuk raksa, mereka tidak dibenarkan menyelam dalam air yang dalam atau memanjat pokok yang terlalu tinggi. Mereka juga tidak boleh makan

ikan bersengat, pisang emas, labu, kundur ataupun meminum air kelapa (Kasimin 2009). Selain daripada itu, larangan memakan pisang emas, labu air, betik, jantung pisang, sate dan tapai juga telah disenaraikan oleh Din et al. (2016).

## CIRI-CIRI SI PEMAKAI SUSUK

Pemakai susuk biasanya mempunyai perbezaan berbanding dengan orang yang tidak memakai susuk. Menurut seorang pakar susuk Jawa, Hadita (2022) terdapat empat ciri utama bagi seorang pemakai susuk:

1. Wajah lebih bercahaya atau *glowing*  
Boleh dikatakan bahawa individu yang memakai susuk akan kelihatan lebih menyerlah, anggun dan lebih *glowing* walaupun solekan yang dikenakan sederhana sahaja. Pakar susuk Jawa tersebut mengatakan bahawa aura wajah yang dipancarkan oleh si pemakai susuk akan menjadi magnet bagi siapa saja yang melihatnya sama ada lelaki ataupun wanita.
2. Lebih keyakinan diri  
Adalah dipercayai bahawa susuk boleh membina keyakinan diri dengan penampilan dan ucapan yang meyakinkan. Susuk yang dipakai di sekitar bibir, boleh memudahkan percakapan yang menenangkan dan setiap perintah akan dikerjakan dengan senang hati.
3. Getaran yang luar biasa  
Pakar susuk memaklumkan bahawa individu yang memakai susuk akan mengeluarkan vibrasi atau getaran yang luar biasa. Getaran-getaran ini akan dirasakan apabila berdekatan individu tersebut. Biasanya getaran tersebut memberikan kesan kagum, segan dan terhormat bergantung kepada jenis susuk yang dipakai.
4. Nampak jelas pada pantulan aura  
Individu yang memakai susuk biasanya akan terlihat daripada pantulan aura pada foto mahu pun cermin. Biasanya pantulan aura daripada orang yang memakai susuk pemikat dilihat berbeza daripada foto aslinya. Dalam beberapa kes lain, orang ramai akan melihat pantulan cahaya berwarna putih bening yang terpancar jelas daripada wajah pemakai susuk.

## PROSES MEMASUKKAN SUSUK KE ANGGOTA BADAN

Susuk dimasukkan di bawah kulit si pemakai oleh pawang, dukun atau bomoh. Mereka ini dikatakan mempunyai ilmu sama ada ilmu hitam atau sihir yang boleh menyembuhkan penyakit fizikal atau spiritual (Kasimin 2006). Menurut seorang bomoh artis, sebelum seseorang itu dipakaikan susuk, syarat dan kesan-kesan pemakaian akan diterangkan (Koh Abdullah 2011). Kebiasaannya penerangan berkaitan jenis susuk yang sesuai, susuk yang dilarang, syarat dan pantang larang yang perlu dipatuhi pemakai. Mengikut penulisan Koh Abdullah (2011), prosedur pemakaian susuk dimulakan dengan muka dan badan pemakai ditandakan dengan sejenis alat seperti pensel untuk memastikan tempat yang sesuai ditusuk dengan susuk yang diinginkan. Kemudian, bomoh akan membaca ayat-ayat sambil memegang anggota badan yang mahu dipasang susuk. Kain yang dipotong kecil akan diletakkan di tempat yang ditanda supaya susuk yang dimasukkan meresap ke dalam muka atau badan pemakai dan seterusnya, bomoh akan menutup kepala pemakai sehingga ke paras hidung menggunakan kain kuning manakala kain merah ditutup daripada paras muka ke leher selama 10 ke 15 minit. Tujuannya juga supaya susuk itu meresap ke tubuh badan. Selepas itu kain yang sama digunakan untuk mengibas badan pemakai (Koh Abdullah 2011). Mengikut laporan kes oleh Chekenyere et al. (2020), proses pemakaian susuk tidak menyebabkan kesakitan mahu pun pendarahan. Si pemakai berada dalam keadaan sedar.

## PEMBUANGAN SUSUK

Hampir kesemua kes susuk yang dilaporkan tidak mendatangkan masalah kepada pesakit, maka tiada rawatan perubatan atau pembedahan untuk mengeluarkannya. Namun, satu laporan kes telah menerangkan mengenai pembuangan susuk yang berukuran 1 cm di pipi kiri seorang pesakit kerana beliau telah mengadu sakit (Tay et al. 2020). Balasundram et al. (2013) melaporkan cubaan untuk mengeluarkan susuk setelah dipinta oleh dua orang pesakit. Hanya satu susuk daripada seorang pesakit berjaya dikeluarkan manakala cubaan untuk mengeluarkan satu susuk daripada pesakit kedua menemui jalan buntu. Susuk juga pernah dikeluarkan secara tidak sengaja melalui pembedahan kecil untuk membuang satu nodul di dahi seorang pesakit wanita

berusia 45 tahun berbangsa Indonesia. Kejadian ini berlaku di salah satu hospital di Taiwan, di mana satu batang jarum emas berukuran 7 mm panjang yang terletak dalam lapisan lemak di bawah kulit telah dikeluarkan (Liu et al. 2020).

Dari segi perubatan Islam, susuk dikeluarkan secara ruqyah dengan menggunakan ayat Al-Quran di mana ayat tersebut dibaca kepada si pemakai dan air. Air tersebut diminum dan disapu pada kawasan susuk dimasukkan (Din et al. 2016). Susuk itu tidak semestinya keluar semasa rawatan dijalankan. Ia boleh keluar pada bila-bila masa selepas rawatan, iaitu semasa pesakit itu tidur atau pun sedang melakukan tugas harian.

Terdapat satu ritual yang agak ganjil telah dilakukan oleh seorang pemakai susuk yang terdapat dalam Jadual 1 (Nor et al. 2006). Beliau mengusap mukanya dengan telur ayam kampung pada waktu pagi. Daripada tinjauan literatur, tiada maklumat yang diperoleh mengenai susuk dan penggunaan telur ayam kampung. Namun Pejabat Mufti Wilayah Persekutuan (2017) melalui Al-Kafi #628 menerangkan bahawa rawatan menggunakan telur dikaitkan dengan kaedah pemindahan penyakit yang diamalkan oleh sebahagian pengamal perubatan alternatif yang diragui keberkesanannya dan kaedah ini didapati sinonim dengan amalan perbomohan Melayu. Persatuan Kebajikan dan Pengubatan Islam (Darussyifa'), selaku salah satu anggota bagi Badan Pengamal Perubatan Tradisional dan Komplementari yang dilantik oleh Kementerian Kesihatan Malaysia, tidak mengiktiraf keberkesanan kaedah ini.

## AMALAN KECANTIKAN TRADISIONAL DAN MODEN

### AMALAN TRADISIONAL MELAYU

Memiliki kecantikan adalah sifat semula jadi manusia. Antara amalan tradisi untuk menjadi cantik atau untuk mengekalkan kecantikan ialah dengan menggunakan herba, rempah ratus dan buah-buahan untuk sapuan dan makanan/minuman. Penjagaan kecantikan cara tradisional ini melibatkan daripada hujung rambut ke hujung kaki. Penjagaan rambut dalam kalangan masyarakat Melayu turun temurun bermula dengan aktiviti pembersihan rambut, menangani masalah rambut gugur, kelemumur dan kutu, melebat, menghitamkan rambut serta melambatkan pertumbuhan uban. Lendir dan air ramasan daun bunga raya (*Hibiscus rosa-sinensis*) ialah amalan untuk mencegah rambut gugur (Tan

& Pasukan Penyelidikan Pengetahuan Tradisi FRIM 2022). Manakala, amalan melumur hampas kelapa (*Cocos nucifera*) pada rambut, kemudian dibiarkan 30 minit dipercayai dapat melebat dan menghitamkan rambut. Daun inai (*Lawsonia inermis*) yang dikisar pula dilumurkan pada rambut sebagai pewarna rauntuk menguatkan rambut di samping memberi warna kepada rambut. Orang Melayu juga menggunakan buih pucuk jambu (*Psidium guajava*) yang disediakan dengan sedikit air untuk merawat masalah rambut dan kulit kepala yang gatal. Daun limau purut (*Citrus hystrix*) yang dikisar bersama dengan santan, putih telur dan ketumbar hitam diperap pada kepala selama sejam dipercayai berkesan sebagai tonik rambut. Petua menyapu air ramasan daun durian belanda (*Annona muricata*) pada kepala sebelum tidur pula dapat menghilangkan kutu rambut (Zulkarnain 2023).

Manakala, untuk rawatan muka, asam jawa (*Tamarindus indica*) yang dikisar bersama tepung pulut dan air disapu pada bahagian muka, dipercayai untuk membersihkan pori-pori muka. Rizom temulawak (*Curcuma zanthorrhiza*) yang dilumatkan pula turut dipercayai dapat melicinkan muka (Zulkarnain 2023). Selain daripada itu, amalan pemakanan ulaman seperti daun pegaga (*Centella asiatica*) turut membantu mengekalkan keremajaan dan kecantikan kulit. Bagi melebatkan dan menghitamkan bulu kening, arang yang diperbuat daripada isi kelapa bakar disapukan pada kening. Kesegaran mata turut dijaga dengan menyelamkan muka lalu mencelikkan mata dalam sebesen air dengan ramasan daun sirih (*Piper betle*). Bagi masyarakat Melayu di negeri Pahang, amalan ini dilakukan dengan mencampurkan secubit jintan hitam (*Nigella sativa*) ke dalam air tersebut. Bagi sapuan bibir yang merekah, buah senduduk bulu (*Clidemia hirta*) yang matang digunakan di bibir (Nornisah et al. 2005).

Kebersihan badan pula dijaga dengan menggunakan air perahan buah limau purut/limau nipis (*Citrus aurantiifolia*) atau ramasan daun limau nipis untuk air mandian dan menghilangkan bau badan. Rendaman santan kelapa yang ditinggalkan semalaman sebelum disapu pada badan dan dibiarkan kering selama sejam sebelum mandi digunakan untuk tujuan membuang daki. Masyarakat Melayu juga turut mempunyai ramuan lulur badan menggunakan sediaan bahan kisar daun cekur (*Kaempferia galanga*), daun pudina (*Mentha sp.*), asam keping (*Garcinia atroviridis*) dan tepung beras yang digunakan untuk melulur seluruh badan untuk

tiga hari berturut-turut. Selain daripada itu, beras pulut (*Oryza sativa var. glutinosa*) yang digoreng tanpa minyak, kemudiannya ditumbuk kasar dan digaulkan bersama kunyit (*Curcuma longa*) juga digunakan untuk melulur (Rohaizat 2020).

Kebersihan alat sulit dijaga dengan menggunakan air rebusan pegaga atau daun sirih. Penjagaan masalah rekahan pada tumit turut dilakukan dengan merendam kaki di dalam air rendaman daun dan akar senduduk (*Melastoma malabathricum*) (Zulkarnain 2023). Sebagai pewarna kuku, daun inai (*Lawsonia inermis*) dilumatkan dan dicampurkan dengan air perahan buah limau (*Citrus sp.*) sebelum ditempek pada kuku dan dibalut (Osman 2019).

#### AMALAN KECANTIKAN MODEN

Pada zaman serba moden ini terdapat pelbagai kaedah untuk mencantikkan wajah daripada krim-krim kecantikan hinggalah kepada pembedahan kosmetik. Perkembangan dunia kosmetik yang begitu pesat pada zaman ini berkaitan dengan permintaan yang tinggi daripada masyarakat yang rata-rata ingin kelihatan cantik dan menarik tidak kira wanita atau lelaki. Apa jua kaedahnya, niat asal individu dan prosedur rawatan itu perlu dilihat dari sudut halal haramnya pada sisi Islam. Sekiranya musykil dengan sesuatu prosedur atau bahan sesuatu kosmetik itu, analisis dan penyelidikan yang teliti harus dilakukan sebelum menggunakannya. Sebagai contoh, ramai yang kurang kesedaran bahawa penggunaan *botoks* untuk kecantikan adalah haram di sisi Islam (Sajuri 2006).

#### HUKUM MEMAKAI SUSUK DI DALAM ISLAM

Ilmu susuk adalah ilmu yang melibatkan pengantaraan jin dan amalan sihir. Amalan sihir amat ditegah dalam Islam dan hukumnya ialah haram (Din et al. 2016). Orang yang memakai susuk cenderung untuk mempercayai kuasa susuknya selain daripada kuasa Allah. Tambahan lagi sekiranya beliau merasakan terdapat perubahan yang ketara dalam dirinya seperti mana yang diinginkan. Pejabat Mufti Wilayah Persekutuan (2018) melalui Irsyad Al-Fatwa #249 telah menerangkan hadith sahih yang mengaitkan susuk dengan sihir.

Rasulullah S.A.W. pernah mengingatkan umatnya untuk menjauhi sihir. Dalam sabdanya, Rasulullah S.A.W. menyebut sihir sebagai salah satu daripada perbuatan dosa besar. Daripada

Abu Hurairah R.A, Rasulullah S.A.W. bersabda yang bermaksud “Jauhilah tujuh jenis dosa besar yang membinasakan. Sahabat bertanya: “Wahai Rasulullah, apakah dosa-dosa itu? Sabda Baginda: Menyekutukan Allah, sihir, membunuh jiwa yang diharamkan melainkan dengan alasan yang benar, makan riba, makan harta anak yatim, lari daripada perang dan menuduh wanita muhsan beriman yang tidak bersalah dengan tuduhan zina.” [Riwayat al-Bukhari (2766)]

Ulama telah bersepakat bahawa mempelajari sihir, mengajar serta mempraktikkannya adalah haram. Ibn Qudamah berkata: “Sesungguhnya mempelajari sihir dan mengajarkannya adalah haram. Tidak ada khilaf padanya dalam kalangan ahli ilmu.” (al-Mughni, 8/151).

Sabda Nabi Muhammad S.A.W. lagi yang bermaksud: “Sesiapa yang mendatangi dukun atau tukang ramal, lalu dia membenarkan apa yang dikatakannya, maka sungguh ia telah kufur kepada apa yang diturunkan kepada Nabi Muhammad S.A.W.” [Riwayat Ahmad (9171)].

Islam menggalakkan agar manusia menjaga kecantikan dan kesihatan, malah Rasulullah S.A.W. sendiri menasihatkan agar kita sedaya upaya menghilangkan keaiban yang ada pada diri kita, menjaga kecantikan, tampil rapi dan disenangi oleh semua (Norliah Sajuri 2006) . Rasulullah S.A.W. bersabda yang bermaksud: Sesungguhnya Allah itu cantik dan amat sukakan kecantikan. Allah sukakan melihat kesan-kesan nikmat kepada hambanya dan Dia benci kesusahan dan bala bencana (Hadith riwayat al-Baihaqi).

Bagaimanapun, dalam berhias beberapa perkara perlu dikenal pasti agar tidak terkeluar daripada landasan syarak (Sajuri 2006) iaitu:

1. bahan yang digunakan untuk berhias hendaklah bebas daripada sebarang unsur yang meragukan atau mengandungi perkara yang najis
2. bahan yang digunakan itu hendaklah tidak memudharatkan;
3. tidak bersikap berlebih-lebihan sehingga merubah ciptaan Allah S.W.T.
4. berhias hendaklah dengan niat yang bersih kerana berhias menjadi perkara terlarang sekiranya niatnya adalah untuk bertabbaruj lebih-lebih lagi jika ia dilakukan untuk tujuan riak, menunjuk-nunjuk dan dipuji oleh manusia.

Banyak amalan kecantikan lain yang harus yang tidak menggunakan sihir dan perantaraan jin. Sejak dari zaman dahulu sehingga kini, lelaki dan wanita cenderung untuk kelihatan menarik dan menawan.

## KESIMPULAN

Jarum susuk adalah entiti yang jarang didedahkan namun sering didiagnosis secara kebetulan dalam bidang klinikal. Peranan ahli radiologi adalah untuk mengenal pasti sifat bendasing yang jarang ditemui ini dan membimbing doktor untuk membincangkan penemuan dengan pesakit untuk mengelakkan intervensi perubatan atau pembedahan yang tidak perlu, meminimumkan hasil yang buruk dan tidak dijangka semasa diagnosis dan perancangan rawatan.

Dalam era teknologi berevolusi tinggi di mana bidang rawatan kosmetik mudah didapati dan lebih moden, susuk masih lagi dicari oleh individu-individu tertentu, walaupun amalan ini kadang kala dirahsiakan oleh pemakai. Walau apa pun tujuannya, disebabkan susuk itu sendiri berkaitan dengan khurafat yang mempercayai ada kuasa lain untuk mencapai maksud tujuan ianya dipasang, maka dinasihatkan para pemakai susuk beragama Islam untuk bertaubat nasuha. Sekiranya susuk itu dapat dikeluarkan melalui teknik pembedahan moden mahu pun secara perubatan Islam, maka itulah yang sebaik-baiknya. Sekiranya tidak berjaya atau pun makin memudaratkan kesihatan semasa proses pengeluaran dilakukan, cukuplah sekadar memohon ampun kepada Allah dan berniat untuk meninggalkan amalan khurafat ini sepenuhnya.

Limitasi kajian ini ialah ianya hanya merupakan kajian skop, di mana jumlah semua kes yang dilaporkan adalah tidak dianalisis secara meta. Ini adalah kerana terlalu banyak heterogeniti dalam setiap laporan kes dalam artikel yang dimasukkan dalam kajian ini.

Walaupun bagaimanapun, kajian ini mempunyai beberapa kepentingan dari segi korpus ilmu:

1. Penambahbaikan pemahaman amalan tradisional: Kajian ini membantu untuk memahami amalan tradisional penggunaan susuk yang masih diamalkan dalam masyarakat. Ia dapat menguraikan sejarah, latar belakang dan tujuan di sebalik penggunaan susuk dalam konteks budaya dan tradisi tempatan.
2. Pendedahan kes-kes klinikal yang jarang: Kajian ini mendedahkan kes-kes susuk yang ditemui secara kebetulan dalam pengimejan diagnostik. Ini boleh menjadi sumber maklumat penting dalam bidang perubatan dan diagnostik dan membantu pengamal perubatan mengenal pasti dan menguruskan kes-kes sebegini dengan lebih berkesan.

3. Pengkajian pantang larang dan aspek sosial: Artikel ini membincangkan tentang pantang larang dan pelbagai aspek sosial yang berkaitan dengan penggunaan susuk. Ini penting untuk memahami implikasi sosial dan budaya amalan ini dalam masyarakat.
4. Pandangan Islam: Kajian ini merangkumi pandangan Islam mengenai penggunaan susuk. Ini dapat memberikan wawasan berkenaan pandangan agama terhadap amalan ini, yang boleh menjadi sumber rujukan penting dalam masyarakat yang majoritinya berpegang kepada agama Islam.

Dalam kesemua, kajian ini memberikan maklumat yang relevan dan berpotensi untuk memperkayakan pemahaman tentang susuk dan pengetahuan dalam pelbagai bidang seperti antropologi budaya, sains perubatan dan agama, serta mempromosikan dialog antara bidang-bidang ini.

#### RUJUKAN

- Ajura, A.J. & Lau, S.H. 2015. Charm needles in trigeminal neuralgia patients. *Journal of Oral and Maxillofacial Surgery, Medicine, and Pathology* 27(5): 722-725.
- Asaari, A., Aziz, J., & Mohamed Salleh, S. 2017. Susuk, wanita dan abjection dalam filem seram kontemporari Melayu (Susuk, women and abjection in contemporary Malay horror films). *Jurnal Komunikasi, Malaysian Journal of Communication* 33(3): 70-88.
- Balasundram, S., Yee, S.C.M. & Shanmugasantharam P. 2013. Susuk: Charm needles in orofacial soft tissues. *Open Journal of Stomatology* 3(2): 155-162.
- Baumler, P., Zhang, W., Stubinger, T., & Irmich, D. 2021. Acupuncture-related adverse events: systematic review and meta-analyses of prospective clinical studies. *BMJ Open* 11(9): e045961.
- Bayne, M.R., & Newlyn, C. 1974. Foreign bodies for personality cosmetics. *Oral Surgery Oral Medicine & Oral Pathology* 38(5): 825-826.
- Chao, T.C. 1997. Beware of charm needles! *Journal of Clinical Forensic Medicine* 4(1): 33-35.
- Chekenyere, V., Lee, E.C.H., Lim, W.E.H., Venkatanarasimha, N. & Chen, R.C. 2020. The wandering charm needle. *Journal of Radiology Case Reports* 14(6): 1-7.
- Chong, S. K., Ong, W. X., Hashim, A.H.B.M., & Adanan, S.A.F.B. 2023. Chest of a patient filled with "Susuk" or needle charms: A unique and rare encounter caught on radiograph. *Malaysian Journal of Psychiatry* 32(1).
- Din, H., Kassan, M., & Ramly, A. 2016. *Kaedah merawat susuk: Ketahui cara merawatnya, langkah demi langkah*. PTS Publications.
- Divakar, D.D., Mavinapalla, S., Al Kheraif, A.A., Ramakrishnaiah, R., Abd Rahim, M.F.B., & Khan, A.A. 2016. Incidental radiographic finding of the concealed art of susuk. *Medicine, Science, and the Law* 56(3): 230-232.
- Garg, R., Gupta, V.V., Dicksit, D.D. & Singh, A.K. 2018. A mystical practice revealed on the radiograph: A case report and review. *Journal of International Oral Health* 10(1): 58-60.
- Ghazali, A.B., & Thaidi, N.I.A. 2020. Radiographic appearance of susuk in the facial region: A systematic review. *Malaysian Journal of Medicine & Health Sciences* 16(3): 295-299.
- Hadita, M.W.S. (Producer). 2022. 4 ciri artis pakai susuk kata pakar supranatural, nomor 3 terasa getaran berikut saat mendekati. *MapayBandung.com*.
- Haron Daud. 2010. Oral traditions in Malaysia a discussion of shamanism. *Wacana* 12(1): 181-200.
- Hussin, P., Mawardi, M., & Lim, K.K. 2016. Susuk: Mysterious incidental finding. *Turkish Journal of Emergency Medicine* 16(1): 45-46.
- Hwang, S.A., Kang, B.C., Yoon, S.J., Lee, J.S., & Liu, L. 2019. Unexpected radiopaque foreign bodies encountered in dental practice. *Quintessence International* 50(2): 146-155.
- Jurkiewicz, M.T., Lim, C.C.T. & Mohan, S. 2017. Clandestine charisma of the charm needles: a radiologist's challenge. *Emergency Radiology* 24(4): 427-430.
- Kanneppady, S.K., Kanneppady, S.S., Lakshman, A.R., Phaik, K.S., & Shetty, S.R. 2017. The charming tale of charm needles! *Journal of Health and Allied Sciences NU* 7(02): 066-068.
- Kasimin, A. 2006. *Unsur-unsur menurun dalam persembahan teater Melayu tradisional*. Kuala Lumpur: Dewan Bahasa dan Pustaka.
- Kasimin, A. 2009. *Sihir: Suatu amalan kebatinan*. Bangi: Penerbit Universiti Kebangsaan Malaysia.
- Koh Abdullah, R.A. 2011. Rahnya pemakaian susuk. *Utusan Malaysia*, p. 4, 4 Oktober.
- Lazarow, F., Andrews, R.H., Revels, J. & Shaves, S. 2017. Migration of innumerable chronically retained acupuncture needles. *Radiology Case Reports* 12(3): 546-548.
- Lim, E.C., Ng, T.H., & Seet, R.C. 2005. A woman whose radiographs showed subcutaneous metallic objects. *CMAJ* 173(2): 150.
- Lim, E.C.H., Ng, T.H. & Seet, R.C.S. 2006. A woman whose radiographs showed subcutaneous metallic objects. *CMAJ* 173(2): 150.
- Liu, D., Weng, T.Y., Lee, W.R., Chin, S.Y. & Lin, H.Y. 2020. Incidental extraction of susuk: The unspoken talisman and a literature review. *Dermatologica Sinica* 38: 61-62.
- Loh, F.C., & Ling, S.Y. 1992. Analysis of the metallic composition of orofacial talismans. *Oral Surgery, Oral Medicine, and Oral Pathology* 73(3): 281-282.
- Loh, F.C. & Yeo, J.F. 1989. Talisman in the orofacial region. *Oral Surgery, Oral Medicine, and Oral Pathology* 68(3): 252-255.
- Martin, J.L., & Vlachou, P.A. 2019. Case 263: Malaysian charm needles (Susuk). *Radiology* 290(3): 843-847.
- Matthew, J.P., Joanne, E.M., Patrick, M.B., Isabelle, B., Tammy, C.H., Cynthia, D.M., David, M. 2021. The PRISMA 2020 statement: an updated guideline for reporting systematic reviews. *British Medical Journal* 372: 71.
- Muah, N. 2019. Susuk mendampingi syaitan. *Sinar Harian*. Retrieved from <https://www.sinarharian.com.my/article/19459/sinar-islam/alalya-bukan-nama-sebenar-bekerja-sebagai-seorang-gadis-pelayan-pelanggan-atau-lebih-mudah-gro> [22 March 2019].
- Nambiar, P., Ibrahim, N., Tandjung, Y.R.M., & Shanmugasantharam, P. 2008. Susuks (charm needles) in the craniofacial region. *Oral Radiology* 24(1): 10-15.

- Nor, M.M., Yushar, A., Razali, M., Rahman, R.A. & Ramli, R. 2006. Incidental radiological findings of susuk in the orofacial region. *Dentomaxillofacial Radiology* 35(6): 473-474.
- Nornisah, M., Shaida Fariza, S., Suriyati, M., Zuraini, Z., & Habibah, A.W. 2005. *Khasiat Ulam Ulaman*.
- Oon, C. 1973. Charm needles. *Medical Journal of Malaysia* 27(3): 231-232.
- Osman, C. P. (Producer). 2019. Inai dan khasiat perubatan. *Kimia dan tumbuhan berubat*.
- Pande, S. 2011. Incidental findings of susuk in orthopaedic patients. *Brunei International Medical Journal* 177-180.
- Pejabat Mufti Wilayah Persekutuan. 2017. Re: Al-Kafi #628: Menggunakan telur dan daun sirih bagi merawat kanser. Message posted to <https://muftiwp.gov.my/ms/artikel/al-kafi-li-al-fatawi/816-al-kafi-628-menggunakan-telur-dan-daun-sirih-bagi-merawat-kanser> [31 May].
- Pejabat Mufti Wilayah Persekutuan. 2018. Re: Irsyad Al-Fatwa #249 : Hukum jumpa tukang sihir untuk ubati sihir. Message posted to <https://www.muftiwp.gov.my/ms/artikel/irsyad-fatwa/irsyad-fatwa-umum/2656-irsyad-al-fatwa-249-hukum-jumpa-tukang-sihir-untuk-ubati-sihir> [11 October]
- Pothiwala, S. 2012. Incidental radiological finding of charm needles. *Hong Kong Journal of Emergency Medicine* 19(2): 141-143.
- Rahayuningtyas, E.D., & Dewi, T.S. 2020. Temuan susuk pada gambaran radiografi seorang pasien wanita dengan nyeri orofasial. *Jurnal Kedokteran Gigi Universitas Padjadjaran* 32(2): 84-90.
- Rampal, S., Tan, E.K., Gendeh, H.S., Prahasthiji, L.J., Zainal, S., & Amir, S. 2020. The precarious use of charm needles susuk in treatment of low back pain by traditional medicine practitioners and its possible risk to patient safety. *Medical Journal of Malaysia* 75(1): 80-82.
- Rohaizat, I. 2020. Beras pulut susu rahsia kulit gebu wanita Thailand. *Mingguan Wanita*.
- Rusly, M.F.R., Md Yasin, M., Kamaruddin, K.N., Nasir, N. & Mat Nor, K. 2022. The agony of the mystical practice of susuk: A case report. *American Journal of Case Reports* 23: e937633.
- Sajuri, N. 2006. Suntikan kosmetik Botox menurut perspektif Islam. *Jurnal Penyelidikan Islam* 19: 153-166.
- Shanmuhasuntharam, P. & Ghani, S.H. 1991. Susuks: charm needles in facial soft tissues. *British Dental Journal* 170(8): 309-311.
- Sharif, M.O., Horner, K., Chadwick, S. & West, C. 2013. Susuk charms? A case report. *British Dental Journal* 215(1): 13-15.
- Shenoi, B.R. 1928. A folklore Charm against bodily injuries, hypodermic insertion of gold needles. *India Medical Gazette* 63(3): 127.
- Siti Meriam Elias. 2008a. Artis mana kunjungi Pak Awang setiap bulan? *Jelita, November*, 118-120.
- Siti Meriam Elias. 2008b. Pengamal dan pemakai susuk ayat perlu bertaubat. *Jelita, November*, 131.
- Soo, Y.S., & Singh, J. 1972. Some radiological observations on the practice of insertion of charm needles. *Medical Journal of Malaya* 27(1): 40-42.
- Tan, A.L., & Pasukan Penyelidikan Pengetahuan Tradisi FRIM. 2022. Pemetaan budaya. Penjagaan diri. *Jabatan Kebudayaan dan Kesenian Negara*. Retrieved from <https://pemetaanbudaya.jkkn.gov.my/culture/dis/599>
- Tandjung, Y.R.M., Hong, C.P., Nambiar, P. & Ibrahim, N. 2007. Uncommon radiological findings: a case report. *International Dental Journal* 57(3): 173-176.
- Tay, H.W., Ng, K.T., Namkabir, S., Awang, R., & Kovipillai, F. J. 2020. Susuk: A mystical case of charm needle and a review of literature. *Malaysian Journal of Oral Maxillofacial Surgery* 18(1): 15-21.
- Teo, S. 2006. A woman with hidden charm needles. *Journal-Royal College of Physicians of Edinburgh* 36(3): 211.
- Thapasum F, A. & Mohammed, F. 2014. Susuk - black magic exposed "white" by dental radiographs. *Journal of Clinical and Diagnostic Research* 8(7): ZD03-04.
- Tricco, A.C., Lillie, E., Zarin, W., O'Brien, K.K., Colquhoun, H., Levac, D., Straus, S.E. 2018. PRISMA Extension for Scoping Reviews (PRISMA-ScR): Checklist and Explanation. *Annals of Internal Medicine* 169(7): 467-473.
- Varghese, E., Samson, R.S., Nagraj, S.K., & Chandrappa, P.R. 2017. Susuk or charm needle: a strange object detected on orthodontic diagnostic radiographs. *BMJ Case Reports* 2017.
- Waliano, S., Wiwekowiati, W. & Rahina, Y. 2020. Incidental radiographic finding of charm needle or "susuk" in orthodontic panoramic and lateral cephalometric radiograph: a case report. *Bali Medical Journal* 9(1): 339-343.
- Xu, S., Wang, L., Cooper, E., Zhang, M., Manheimer, E., Berman, B., Lao, L. 2013. Adverse events of acupuncture: a systematic review of case reports. *Evidence-Based Complementary and Alternative Medicine* 2013: 581203.
- Zulkarnain, I. 2023. Fakta Nutrisi. *Jiwa Sihat*.

Roszalina Ramli  
Jabatan Bedah Mulut & Maksilofasial, Fakulti Pergigian  
Universiti Kebangsaan Malaysia, Kuala Lumpur, Malaysia

Masfueh Razali (Pengarang Koresponden)  
Jabatan Pergigian Restoratif, Fakulti Pergigian  
Universiti Kebangsaan Malaysia, Kuala Lumpur, Malaysia  
Emel: masfueh@ukm.edu.my